



## **Impactos do Diagnóstico Tardio e do Tratamento na Qualidade de Vida de um Paciente com Doença de Crohn: Um Relato de Caso com Revisão de Literatura**

Caroline de Oliveira Melo<sup>1</sup>; Aline Carvalho de Souza<sup>1</sup>; Ana Veronica Serafim Neves<sup>1</sup>; Denise de Souza Ferreira<sup>1</sup>; Giovanna de Menezes Cavalcanti<sup>1</sup>; Guilherme Miguel de Campos Rocha Nascimento<sup>1</sup>; João Célio Coelho Ferreira dos Santos<sup>1</sup>; Antonio Marlos Duarte de Melo<sup>2</sup>

**Resumo:** A Doença de Crohn (DC) é uma doença inflamatória gastrointestinal crônica, caracterizada por acometer desde a boca até reto por meio de sintomas inflamatórios, estenosantes e penetrantes, além de outras complicações, sendo sua principal suspeita patogênica relacionada com o desequilíbrio bacteriano no corpo. Trata-se de um relato de caso (com dados obtidos do prontuário do paciente) com revisão de literatura de 15 artigos obtidos dos bancos PubMed, SciELO e LILACS. A análise do caso destaca a importância do diagnóstico precoce e do tratamento adequado da DC, bem como a complexidade da gestão da doença em casos graves. Além disso, enfatizam-se os desafios físicos e emocionais enfrentados pelos pacientes com DC, incluindo múltiplas intervenções médicas, adaptação a alterações na função intestinal e preocupações com a qualidade de vida. A fim de melhorar a funcionalidade do paciente, o manejo da DC requer uma abordagem multidisciplinar que inclua cirurgiões, nutricionistas, gastroenterologistas e profissionais de saúde mental.

**Palavras-Chave:** Doença de Crohn; Intercorrências clínicas; Intercorrências cirúrgicas; Impactos; Qualidade de vida.

## **Impacts of Late Diagnosis and Treatment on the Quality of Life of a Patient with Crohn's Disease: A Case Report with Literature Review**

**Abstract:** Crohn's disease (CD) is a chronic inflammatory gastrointestinal disease characterized by involvement from the mouth to the rectum through inflammatory, stenosing and penetrating symptoms, in addition to other complications, with its main pathogenic suspicion being related to bacterial imbalance in the body. This is a case report (with data obtained from the patient's medical records) with a literature review of 15 articles obtained from PubMed, SciELO and LILACS databases. The analysis of the case highlighted the importance of early diagnosis and adequate treatment of CD, as well as the complexity of disease management in severe cases. In addition, we emphasize the physical and emotional challenges faced by patients with CD, including multiple medical interventions, adaptation to changes in bowel function and concerns about quality of life. To improve patient functionality, CD

<sup>1</sup> Departamento de Medicina, Faculdade Estácio Idomed Juazeiro-Ba. Juazeiro, Bahia, Brasil. Autora correspondente: caroline.meed02@gmail.com

<sup>2</sup> Departamento de Ciências da Saúde, Universidade Federal da Bahia. Salvador, Bahia, Brasil.

management requires a multidisciplinary approach that includes surgeons, nutritionists, gastroenterologists and mental health professionals.

**Keywords:** Crohn's disease; Clinical complications; Surgical complications; Impacts; Quality of Life.

## Introdução

As doenças inflamatórias gastrointestinais (DII) são enfermidades crônicas que acometem o trato gastrointestinal (TGI) e levam prejuízos ao funcionamento digestivo dos pacientes (Zaterka; Eisig, 2016). A Doença de Crohn (DC), uma das representantes desse grupo, tem como característica principal a possibilidade de acometimento de todo trato digestivo, ou seja, da boca até o ânus e de forma intermitente (Yu; Rodriguez, 2017).

Um estudo realizado por Quaresma *et al.* (2021) reuniram informações da plataforma do Sistema Único de Saúde Pública (DATASUS) para avaliar os dados epidemiológicos das DII no Brasil, evidenciando que a taxa de incidência da DC caiu, enquanto a taxa de prevalência aumentou. Além disso, a pesquisa também mostrou que a faixa etária mais acometida está entre 31 e 60 anos e que mulheres são as mais afetadas pelas DII.

A Doença de Crohn tem uma grande relação com o tempo, com sua prevalência entre um a 10 anos e possui impacto negativo na qualidade de vida dos pacientes com essa condição (Mendonça *et al.*, 2022). Nessa perspectiva, existem diferentes modelos de questionários que podem ser utilizados para avaliar a qualidade de vida relacionada à saúde (QVRS) específicas para paciente com DII, com o objetivo de analisar o impacto das enfermidades nos aspectos social, físico e emocional do indivíduo (Chen XL, et al, 2017).

A compreensão dos mecanismos fisiopatológicos da DC permanece sem uma definição clara, sendo fatores genéticos e o desequilíbrio intestino-bactérias uma forte hipótese (Jarmakiewicz-Czaja, 2022).

Os sintomas associados à DC, sendo eles de caráter inflamatório, estenosante ou penetrante, podem variar em cada caso, mas correlacionam com o fenótipo e a localização da doença (Feuerstein; Cheifetz, 2017). Nessa patologia, algumas complicações que podem ser encontradas são hemorragias, estenoses intestinais, megacólon tóxico, fístulas e carcinoma colorretal (Rubin; Palazza, 2006). Além disso, também pode-se associar manifestações extra

intestinais (MEI) à DC, sendo as que mais se manifestam as relacionadas às articulações (artrite) e à pele (eritema nodoso) (Veauthier; Hornecker, 2018).

O diagnóstico da doença de Crohn consiste em um conjunto de ferramentas envolvendo anamnese, exame físico e exames diagnósticos complementares, incluindo endoscopia, colonoscopia e exame radiológico (Li; Shi, 2018). Dessa forma, a confirmação da doença muitas vezes é tardia, uma vez que não existe um exame padrão-ouro, a qual necessita de uma associação de métodos para que haja um raciocínio clínico voltado à confirmação da DC (Papacosta, 2017).

A terapia farmacológica é realizada com uso de aminossalicilatos, imunossuppressores, glicocorticoide e antibióticos e, caso o tratamento inicial não tenha êxito, deve-se iniciar o tratamento com imunobiológicos (Romano Junior; Errante, 2016). Em casos de obstrução intestinal parcial ou total, fístulas entéricas, abscesso, hemorragia ou perfuração é indicado o tratamento cirúrgico (Cushing, Higgins, 2021). A terapia nutricional personalizada também tem um papel fundamental para recuperar ou garantir a nutrição adequada do paciente (Bischoff *et al.*, 2020).

Dessa forma, devido a importância e dificuldade do diagnóstico, esse relato tem como objetivo trazer um caso de um homem jovem do sexo masculino com a Doença de Crohn analisando suas características clínicas, diagnóstico e tratamento, comparando as informações do relato com a literatura.

## Metodologia

Trata-se de um relato de caso de um paciente com entrada em serviços de emergência no estado de Pernambuco, Brasil, que recebeu um diagnóstico tardio da Doença de Crohn por meio dos exames de colonoscopia. Além de uma revisão de literatura cujo conteúdo estudado nas bases de dados PubMed e SciELO, as quais são umas das principais na educação médica.

Nestas bases de dados foi utilizada a seguinte busca: uso dos descritores listados no Descritores em Ciência da Saúde (DeCS), “*Crohn Disease*” e “*Indicators of Quality of Life*”, “*Crohn Disease*” e “*Epidemiology*”, “*Crohn Disease*” e “*Risk Factors*” e, entre cada par, foi realizada a inclusão do operador booleano “*and*”. Com isso, foi obtido uma quantidade de 13 publicações.

A busca pelos dados foi realizada entre os meses de março e junho de 2024 na Faculdade Estácio IDOMED, na cidade de Juazeiro localizada no norte do estado da Bahia.

A amostra constitui-se de um paciente internado em serviços de emergência no estado do Paraná e de Pernambuco.

Os dados foram colhidos através do prontuário, relatório de alta e resultados dos exames pertencente ao paciente. Os dados obtidos da análise do prontuário do paciente foram extraídos pelos autores e revisados pelo último autor.

A pesquisa foi submetida ao Comitê de Ética em Pesquisa da Universidade do Estado da Bahia, com número de Parecer 6.481.179, aprovado no dia 01 de novembro de 2023, sob o CAAE 75283723.4.0000.0057.

Acerca dos critérios de inclusão e de exclusão, foi realizado a busca de forma independente entre os autores e não houve discordância. Após a busca, por consenso entre os pares, foi determinado os critérios de inclusão: 1) apresentar título em concordância com o assunto pesquisado 2) uma ser meta-análise publicada em língua inglesa nos últimos cinco anos. Ademais, o único critério de exclusão determinados, por consenso, foi não ter resumo em concordância com o assunto pesquisado.

Para a seleção da amostra da revisão de literatura, os artigos foram selecionados por uma avaliação independente entre os autores com base nos critérios mencionados sem desacordos entre as buscas. A pesquisa identificou 15 artigos.

Após a seleção inicial dos artigos através dos títulos, foi realizado uma nova triagem através dos resumos obtidos na amostra, tendo, finalmente, confirmação que todos os selecionados abordavam o tema pesquisado.

Por fim, os dados foram extraídos dos artigos selecionado e direcionados para abordar características da Doença de Crohn, seus sintomas e sinais clínicos, exames laboratoriais, tratamento e impacto na qualidade de vida do enfermo.

## Resultados

### *Principais resultados do Relato de caso*

**Tabela 1:** Principais achados do relato de caso com base na evolução clínica observada nos achados do Prontuário do paciente.

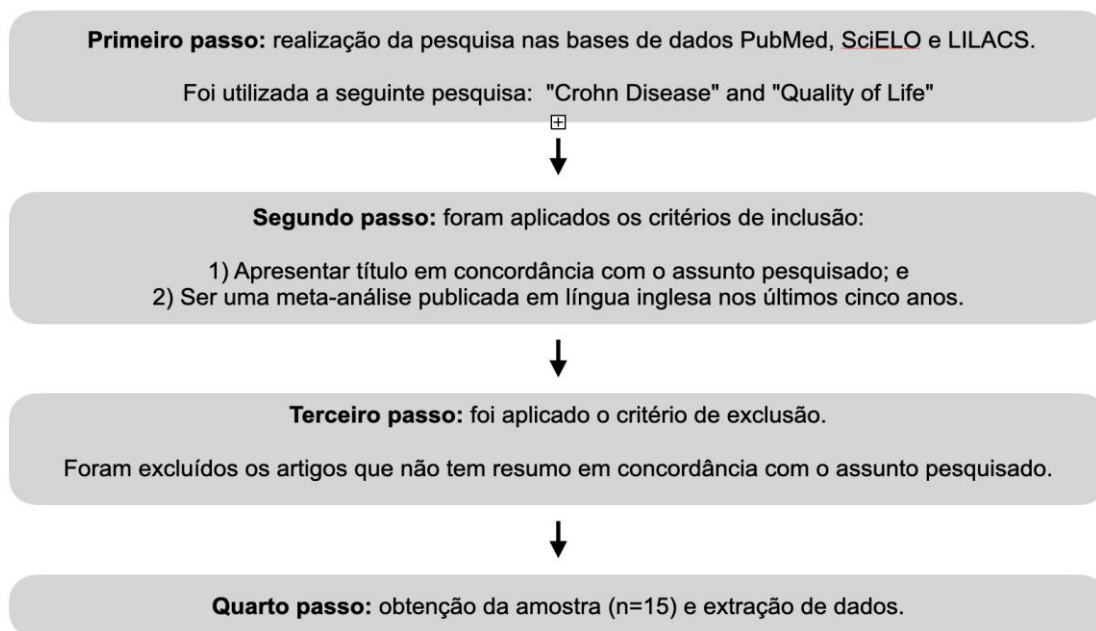
DATAS	EVOLUÇÃO CLÍNICA
14/01/2019	Início das crises álgicas
08/02/2019	Procura à emergência
21/05/2021	Evolução com perda de peso progressiva, cólica e distensão abdominal
05/06/2021	Conduta ambulatorial da gastroenterologista para realização de exames como colonoscopia, endoscopia, marcadores de inflamação, teste de intolerância a lactose e ao glúten
03/07/2021	Confirmação do diagnóstico de Doença de Crohn
06/04/2022	Início de Glicocorticóide + Adalimumabe + sacarato de hidróxido férrico
10/06/2022	Paciente evoluiu com dor em Fossa Ilíaca Direita, Tumoração Inguinal direita e aumento do apêndice.
10/06/2022	Realizada uma apendicectomia videolaparoscópica sem êxito em desfazer o bloqueio de FID
10/06/2022	Início de ceftriaxona + metronidazol

29/06/2022	Após a apendicectomia o paciente evoluiu com processo infeccioso envolvendo as alças intestinais do delgado e anemia severa
04/07/2022	Nova abordagem videolaparoscópica para deslocamento das fístulas com drenagem cavitária com dreno de penrose
04/07/2022	Início de clindamicina + levofloxacino
08/07/2022	Paciente evoluiu com melhora do processo infeccioso.
10/07/2022	Início de nutrição parenteral
21/07/2022	Conduta de concentrado de hemácias e antibioticoterapia injetável profilática
24/07/2022	Achadas fístulas enterocutânea e fístula enterovesical ativas
28/07/2022	Alta hospitalar a pedido do paciente
29/07/2022	Parecer do Proctologista para realização da cirurgia
02/08/2022	Cirurgia de alta complexidade por Crohn fistulante
08/11/2022	Após a cirurgia paciente evoluiu com melhora importante dos sintomas atingindo o IMC ideal em 3 meses após a última cirurgia

**Fonte:** Elaborado pelos autores.

## Principais resultados da Revisão de literatura

**Figura 1** - Fluxograma da Pesquisa



**Fonte:** elaborado pelos autores.

## Resultados

### *Relato do caso*

Paciente C.O.M, 26 anos, 70 kg, masculino, branco, estudante universitário, casado, natural de Santa Maria da Boa Vista-PE, com as seguintes comorbidades: histórico de retirada de aneurisma cerebral + crise convulsiva, em uso de carbamazepina 2x ao dia. Nega ser tabagista e etilista.

Procurou serviço de emergência três vezes no ano de 2019 com quadro de dor abdominal aguda em todas as regiões, sendo mais intensa em epigástrio, mesogástrio, fossa ilíaca direita (FID) e hipogástrio associado à êmese. Informou que sua dor tinha início e fim súbito, classificando-a em 10/ 10. Foi questionado sobre seus hábitos intestinais, o qual referiu constipação. Ao ser avaliado pelo plantonista, apresentou exame físico sem alterações aparentes, foi medicado com sintomáticos e apresentou melhora, sendo liberado após.

No ano de 2020, procurou novamente a emergência com agravo das manifestações físicas e, logo após ser examinado, foi medicado e liberado para suas atividades normais sem orientações.

Em 2021, procurou a emergência diversas vezes com piora dos sintomas, com perda progressiva de peso, cólica e distensão abdominal. Não foram realizados exames para pesquisas de outras hipóteses diagnósticas, tendo sido tratado com soro glicosado e analgésicos. Após esses episódios, buscou acompanhamento com um gastroenterologista ambulatorialmente que suspeitou de síndrome do intestino irritável, intolerância à lactose, doença celíaca e doença de Crohn (DC). O paciente foi encaminhado para uma gastroenterologista especializada em DII, sendo solicitados exames como colonoscopia, endoscopia, marcadores de inflamação, teste de intolerância à lactose e ao glúten. O paciente teve seu diagnóstico confirmado com exame anatomopatológico obtidos de análise de material da Colonoscopia.

Após a descoberta, iniciou o tratamento com glicocorticoide, não obtendo melhora significativa. Com isso, houve a necessidade da introdução do imunológico adalimumabe e terapia de suporte com sacarato de hidróxido férrico. Nesse mesmo ano, por intercorrências clínicas durante esse tratamento inicialmente instituído, ainda foi atendido pelo serviço de emergência em outras ocasiões.

Posteriormente, no ano de 2022, já sob cuidados do gastroenterologista, continuava com crises álgicas e sendo atendido pelo serviço de emergência. Em um desses episódios, foi admitido com relato de dor em FID e tumoração inguinal direita, realizando uma tomografia computadorizada (TC) do abdome total, revelando apêndice aumentado de volume com coleção locorregional e líquido em escavação pélvica. Devido à sua 8 queixa, precisou ser internado durante 10 dias, em que foram feitos exames de sangue com resultados alterados conforme a tabela 1.

**Tabela 2:** Resultados dos exames laboratoriais durante internamento.

EXAME	DATA	VALOR DE REFERÊNCIA	RESULTADO/ ALTERAÇÕES
Fósforo sérico	10/06/2022	2,5 a 4,5 mg/dl	4,7 mg/dl
Desidrogenase láctica	10/06/2022	120 a 246 U/L	90 U/L



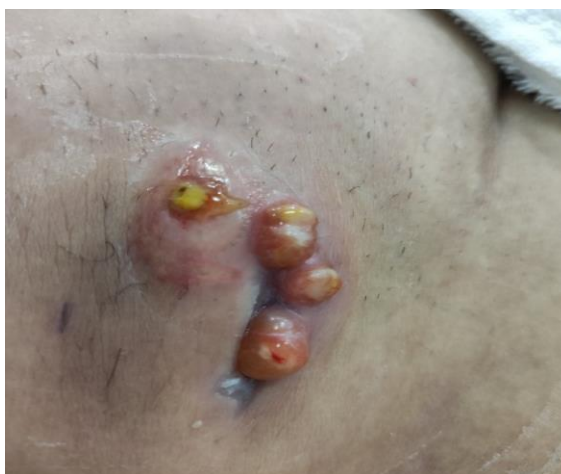PCR	10/06/2022	<10 mg/L	210,4 mg/L
TC DE ABDOME TOTAL COM CONTRASTE	10/06/2022	Sem necessidade de referência	-Coleção mal definida com nível líquido e gás na FID e pelve, 140ml. -Sinais de espessamento de alças abdominais -Ausência de líquido livre -Apêndice com calibre no limite superior da normalidade
TC DE ABDOME TOTAL COM CONTRASTE	15/06/2022	Sem necessidade de referência	-Moderada redução da coleção mal definida (possível processo infeccioso nas alças intestinais de delgado) -Discreta quantidade de líquido livre em goteira parietocólica e cavidade pélvica

Fonte: Elaborado pelos autores.

*Legenda:* Exames complementares realizados na internação de 10 dias, no ano de 2022, com as respectivas alterações encontradas e valores de referência.

Por conseguinte, foi submetido à apendicectomia videolaparoscópica (VLP), porém não foi possível desfazer o bloqueio de FID devido a aderências firmes e risco de perfuração de alças por friabilidade. Durante o internamento, foi prescrita antibioticoterapia com ceftriaxona e metronidazol. Paciente teve complicação pós-cirúrgica com processo infeccioso (Figura 1) envolvendo as alças intestinais do delgado, no mesmo dia foi realizada uma hemotransusão, devido a tontura e palidez, associado a valor da hemoglobina (Hb): 9,2 (Valor de referência: 13 a 18g/ dL). Logo após melhora clínica, recebeu alta e retornou ao seu domicílio.

**Figura 2:** Processo infeccioso após realização de apendicectomia.



Fonte: Prontuário médico.

Contudo, foi readmitido 13 dias após última alta hospitalar devido a uma dor em FID associada com recrudescimento de tumoração com sinais flogísticos na parede abdominal. Foram realizados exames complementares, os quais apresentaram alterações (tabela 3). Realizou outra TC sugerindo processos infecciosos com estreitamento luminal e discreta quantidade de líquido livre em goteira parietocólica direita e cavidade pélvica e portanto, apresentou a necessidade de um permanecer internado por mais 30 dias por estas e outras intercorrências durante esse período.

**Tabela 3:** Exames complementares realizados no período de internação de 30 dias.

EXAME	DATA	VALOR DE REFERÊNCIA	RESULTADO/ ALTERAÇÕES
TC DE ABDOME TOTAL COM CONTRASTE	29/06/2022	-----	-Coleção de limites mal definidos na FID, 40 ml (possível processo infeccioso nas alças do delgado, com espessamento parietal difuso com estreitamento luminal e retração das mesmas, notadamente do íleo distal. Associado a trajeto fistuloso para a parede abdominal) - Discreta quantidade de líquido livre em goteira parietocólica direita e cavidade pélvica.
Cultura de urina	03/07/2022	Negativo	Escherichia coli >100.000 UFC/ml
Sumário de urina	03/07/2022	-----	Urina turva, nitrito positivo, corpos cetônico +/4+, Hemoglobina +++/4+, proteína +++/4+ , piócitos numerosos, várias hemácias, vários filamentos de muco, numerosas bactérias.
Hemograma	04/07/2022	Hemácias: 4,4 a 5,9 Hemoglobina: 13 a 18 Hematócrito: 40% a 52% Segmentados 50% a 70% Eosinófilos 100 a 600 Linfócitos 20% a 40% e 1000 a 3000	Hemácias: 3,16 Hemoglobina: 9,2 Hematócrito: 28,7% Segmentados: 79% Eosinófilos: 64 Linfócitos: 10% e 637
Ureia	05/07/2022	19,3 a 42,9 mg/dl	16 mg/dl

Creatinina	05/07/2022	0,66 a 1,25 mg/dl	0,3 mg/dl
Potássio	05/07/2022	3,5 a 5,1 mmol/l	3,3 mmol/l
TC DE ABDOME TOTAL COM CONTRASTE	09/07/2022	-----	-Persiste a coleção de limites mal definidos na FID com volume de 40ml, com foco gasosos e sugestão de processo infeccioso das alças intestinais - Discreta quantidade de líquido livre em goteira parietocólica
Proteínas totais e frações (Soro)	09/07/2022	Total: 6,3 a 8,2 Albumina: 3,5 a 5 Globulina: 2,8 a 3,2 Relação A/G: 1,4 a 2,3	Total: 6,10 Albumina: 2,6 Globulina: 3,5 Relação A/G: 0,7
PCR	17/07/2022	< 10	52,6
Creatinina	17/07/2022	0,66 a 1,25	0,4
Hemograma	17/07/2022	Hemácias: 4,4 a 5,9 Hemoglobina: 13 a 18 Hematócrito: 40% a 52% RDW: até 15% Segmentados: 50% a 70% Linfócitos: 20% a 45% e 1000 a 3000	Hemácias: 2,73 Hemoglobina: 7,9 Hematócrito: 26% RDW: 17,8% Segmentados: 76% Linfócitos: 13% e 677 Obs: Discreta anisocitose
TC DE ABDOME TOTAL COM CONTRASTE	19/07/2022	-----	- Ausência de líquido livre ou coleção na cavidade peritoneal. Alças intestinais jejuno ileais dilatadas com razoável conteúdo líquido podendo sugerir semi obstrutivo intestinal baixo.
Bilirrubina direta	22/07/2022	Até 0,3 mg/dl	0,56 mg/dl

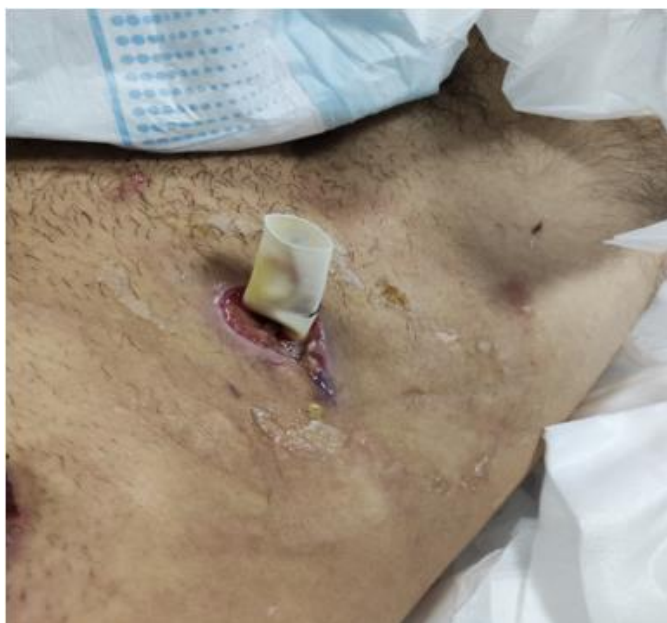Fonte: elaborado pelos autores.

Legenda: Exames complementares realizados com as respectivas alterações encontradas e valores de referência.

Ademais, foi realizada nova infusão de concentrado de hemácias devido a anemia severa sem sangramento e pós-operatório. Após os exames, houve a necessidade da realização de uma nova abordagem videolaparoscópica, sendo feito descolamento parcial de bloqueio em FID

(fístula) com drenagem cavitária com dreno de penrose (Figura 3). Fez uso de clindamicina (D21) e levofloxacino (D14). Após estas medidas, o paciente evoluiu com melhora do quadro infeccioso local.

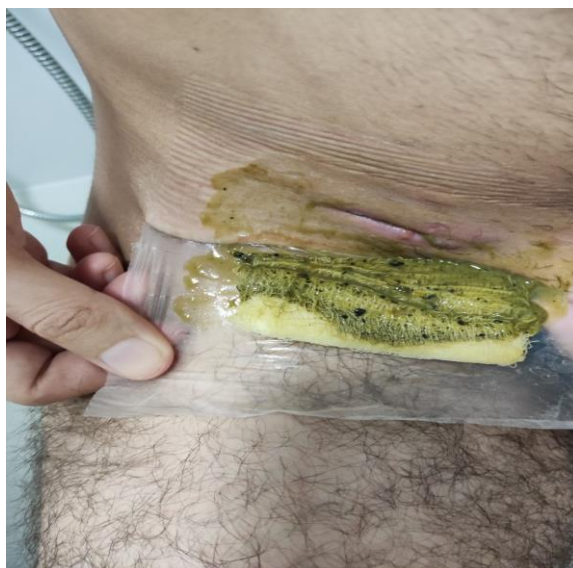
**Figura 3:** Dreno de penrose



Fonte: Fornecida pelo paciente.

Outrossim, fez uso de nutrição parenteral total no período para reabilitação, apresentando relato de ganho ponderal de 6 kg. Em seguida, foram encontradas fístula enterocutânea (Figura 4) presente de baixo débito e fístula enterovesical ativa, sem sinais sistêmicos de sepse. Foi realizado um concentrado de hemácias devido à anemia severa e hematúria. No período de internação, foi feita antibioticoterapia em solução injetável. Após solicitação do próprio paciente, o médico responsável deu alta hospitalar em 28/07/2022 com recomendações sobre seu quadro clínico e informou sobre a necessidade de uma confecção de ileostomia terminal.

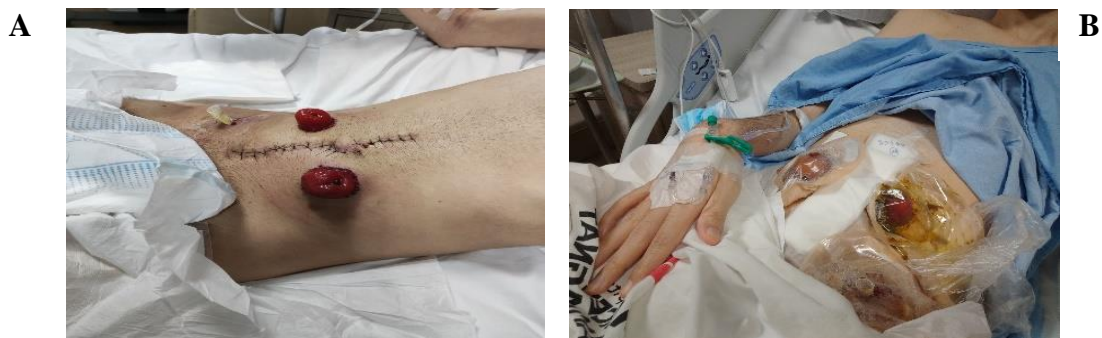**Figura 4:** Liberação de fezes pela fístula enterocutânea.



Fonte: Fornecida pelo paciente.

Subsequente em 29/07/2022, o paciente procurou um coloproctologista para a realização de sua cirurgia. No dia 31/07/2022, deu entrada no hospital, pesando 48 kg, com desnutrição e anemia severa. Após controle da anemia e orientações sobre o procedimento, paciente foi submetido a uma cirurgia 02/08/2022 de alta complexidade por perfuração de intestino delgado e sigmóide, a colectomia direita com ileostomia terminal à direita, além de sigmoidectomia a Hartmann com colostomia terminal descendente à esquerda (Figura 5A). Foram encontradas sete fístulas em todo o intestino, bem como foi necessário a retirada de 70 cm do intestino delgado e 30 cm do cólon.

**Figura 5:** Ileostomia terminal à direita e colostomia terminal descendente à esquerda. Na imagem **A** mostra os estomas intestinais pós procedimento cirúrgico, já na imagem **B**, é possível ver o paciente com as bolsas de ileostomia e colostomia.

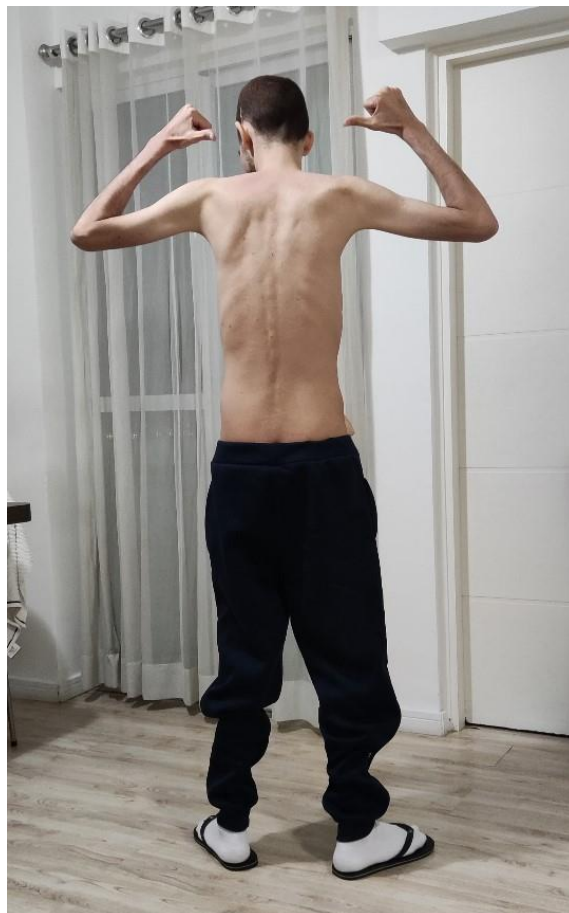

Fonte: Fornecida pelo paciente.

No pós-operatório da cirurgia abdominal complexa por Crohn fistulante grave, teve melhora importante com antibióticos e suporte nutricional instituídos. O paciente ficou em observação por três dias na Unidade Terapia Intensiva (UTI) e três dias na enfermaria, mas logo foi liberado para suas atividades laborais com algumas orientações a serem seguidas sobre a alimentação, cuidados com os pontos cirúrgicos e bolsas de ostomia.

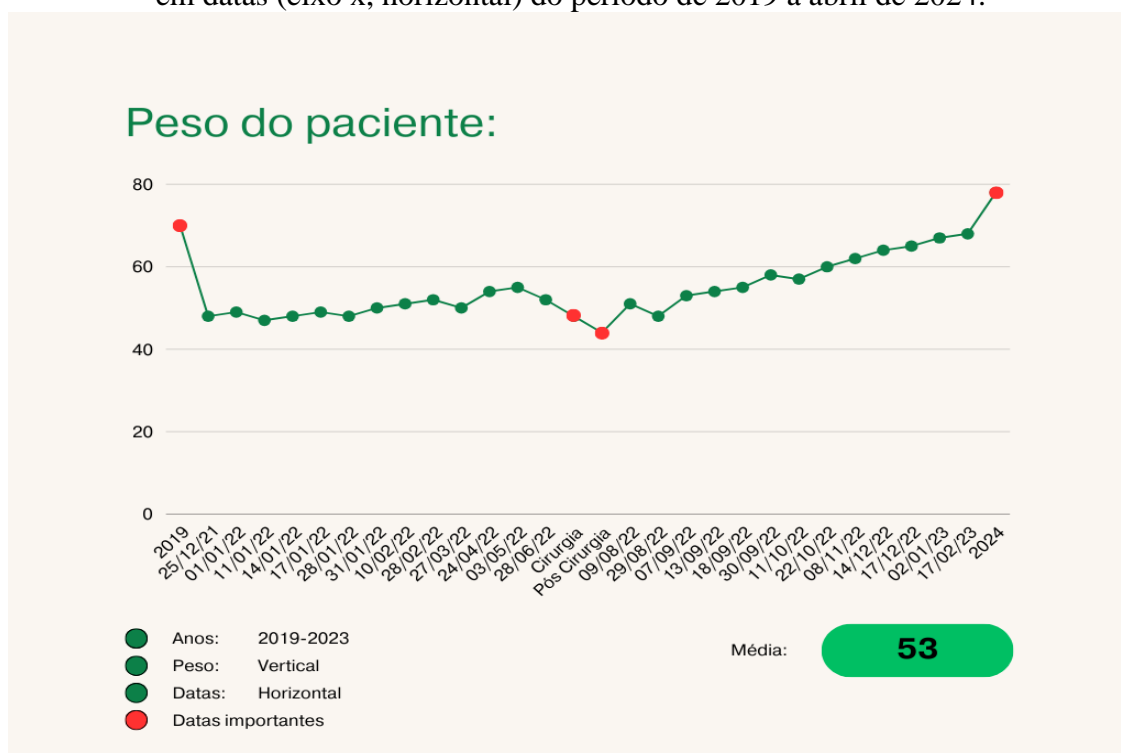
O Paciente teve alta hospitalar pesando 44 kg (Figura 6) e reabilitando-se do ponto de vista nutricional e em tratamento clínico da doença. O paciente atingiu IMC saudável três meses após o último procedimento cirúrgico, chegando ao peso de 61,5 kg (Gráfico 1).

**Figura 6:** Estado nutricional do paciente uma semana pós último procedimento cirúrgico.



Fonte: fornecida pelo paciente.

**Gráfico 1:** Evolução do peso do paciente em kg (eixo y, vertical) em função do tempo em datas (eixo x, horizontal) do período de 2019 a abril de 2024.



Fonte: elaborado pelos autores

Em 2024, o paciente segue em tratamento clínico da doença, pesando 76 kg, necessitando de uma reconstrução dupla do trânsito intestinal, com laparotomia exploradora, íleo transversal, anastomose e anastomose colorretal. Fará ainda a retirada do reto superior para anastomose ao nível do promontório.

Foi utilizada a versão brasileira do questionário SF-36 para avaliar a qualidade de vida do paciente durante o período que foi relatado o caso, dividindo a qualidade de vida em 8 domínios referentes à saúde física e emocional como mostrado na (tabela 4).

**Tabela 4:** Domínios referentes ao questionário SF-36, calculados durante o internamento hospitalar do paciente.

DOMÍNIO	PONTUAÇÃO
Capacidade funcional	45
Limitação por aspectos físicos	0
Dor	0
Estado geral de saúde	25

Vitalidade	55
Aspectos sociais	25
Limitação por aspectos emocionais	0
Saúde mental	64

Fonte: elaborado pelos autores.

*Legenda:* A tabela demonstra a pontuação dos domínios referentes ao questionário SF-36, sendo importante para compreender o quanto e como a doença de Crohn afeta a vida do paciente durante o internamento hospitalar. A pontuação do SF-36 tem uma variação de 0 até 100, sendo 0 a pontuação que traduz a pior situação possível e 100 a melhor.

## Revisão de literatura

A Doença Inflamatória Intestinal (DII), que abrange a Doença de Crohn (DC) e a Retocolite Ulcerativa (RCU), é uma condição patológica crônica multissistêmica, segundo a qual, em sua etiopatogênese coexistem respostas imunológicas desreguladas e interações anômalas entre as células epiteliais da mucosa e da microbiota intestinal, resultando em diarreia prolongada e recidivante (Brasileiro Filho, 2021).

No entanto, existem distinções na patologia subjacente, carga inflamatória e prognóstico das duas manifestações clínicas da DII, em que a DC se caracteriza pelo acometimento focal, assimétrico e transmural de qualquer porção do trato gastrointestinal, ao passo que a RCU é definida pelo envolvimento do cólon, principalmente na camada mucosa (Brasil, 2014).

A DII, segundo dados epidemiológicos atuais, detém uma incidência e prevalência maior em países desenvolvidos e, no caso da DC, essas estimativas alcançam em torno de 50:100.000 e 5:100.000, respectivamente; enquanto acerca da faixa etária, o diagnóstico é mais comumente obtido na segunda e terceira décadas de vida, apesar de ser possível sua manifestação em qualquer idade indeterminadamente (BRASIL, 2014). Ademais, de acordo com estudos epidemiológicos realizados no Brasil, a população feminina é mais acometida com a doença (Quaresma *et al*, 2021).

Acerca do comprometimento anatômico da DC, os segmentos do tubo digestivo mais acometidos são o íleo, cólon e região perianal (Brasil, 2014). Além disso, regiões isoladas podem ser afetadas, em que o envolvimento único do cólon ocorre em até um terço dos pacientes com DC (Dulai *et al*, 2019).



A DII tem sido associada a fatores genéticos e ambientais, imunológicos e microbiológicos (Jarmakiewicz-Czaja, 2022). Dentre os fatores de risco existentes para caracterizar a doença, apesar de estudos científicos demonstrarem o fator genético como um dos agentes multifatoriais envolvidos, apenas 10% a 25% dos pacientes com DII têm um parente de primeiro grau com a patologia (Feuerstein; Cheifetz, 2017).

Apesar disso, a influência dos fatores genéticos, assim como da interação hospedeiro-microbiota, tem sido apontada por pesquisadores como relevante para a fisiopatologia da DII, em que a expressão e/ou mutação de determinados loci genéticos, os quais incluem o FOXO3, IGFBP1 e XACT na DC, associada a disbiose intestinal, confluem para uma resposta imune desregulada e, por consequente, o quadro de inflamação intestinal (Jarmakiewicz-Czaja, 2022).

Dentre os desequilíbrios da microbiota intestinal envolvidos com a patogênese da DC, há evidências de que, além de alterações na composição dos micro-organismos, disfunções específicas do metabolismo e da sinalização proteica bacteriana contribuem para a expressão da doença (Wright *et al*, 2015). Indivíduos com DII, em comparação com indivíduos saudáveis, podem apresentar aumentos significativos em diversas proteínas bacterianas, a exemplo dos filos *Bacteroidetes* e *Proteobacteria*, como *Enterobacteriaceae* e um número menor de *Firmicutes*; entretanto há registros também de redução em certos grupos em pacientes com DC, a exemplo de bactérias *Roseburia intestinalis* (Jarmakiewicz-Czaja, 2022).

Dos fatores ambientais, as infecções gastrointestinais, o uso crônico de medicamentos anti-inflamatórios não esteroidais (AINES), antibioticoterapia no início da vida e a terapia de reposição hormonal, no sexo feminino, também podem aumentar o risco de DC (Feuerstein; Cheifetz, 2017). Assim como, segundo Dulai *et al.*, 2019, o tabagismo, além de ser apontado como um fator de risco para o desenvolvimento da patologia, associa-se a um risco aumentado de se obter complicações quando o indivíduo já porta a mesma (Dulai *et al*, 2019).

Nesse contexto, apesar de ser pouco compreendido o mecanismo subjacente entre a ligação do estresse psicológico e a DII, é sabido que há ainda uma relação entre a bidirecionalidade do eixo cérebro-intestino no condizente ao estresse psicológico crônico como gatilho para a manifestação da DII (Ge *et al*, 2022).

Faz-se importante, com isso, abordar a qualidade de vida de um portador da Doença de Crohn, considerando que os seus sintomas, como a dor abdominal, podem afetar diretamente a vida do indivíduo (Almeida; Lisboa; Moura, 2019). O estresse psicológico, por sua vez, é uma

consequência relacionada a DII, tendo em vista que a enfermidade altera a qualidade de vida e o bem-estar do paciente (ACCIARI *et al.*, 2019).

Em relação aos sinais e sintomas da Doença de Crohn (DC), considerando a sua característica inflamatória, a enfermidade apresenta-se comumente com dor abdominal e diarreia, essa por sua vez, podendo ser acompanhada por sangue ou muco, ainda que possam ocorrer alguns outros sintomas significativos, como perda ponderal, febre baixa, náusea, êmese e fadiga (Baumgart; Sandborn, 2024).

No que se refere ao diagnóstico da doença de Crohn (DC), devem ser feitas análises da história clínica do paciente e exame físico detalhado, bem como de achados laboratoriais, endoscópicos e histológicos, visto que é inviável estabelecer o diagnóstico sem a realização de exames complementares, devido à multiplicidade de sintomas gastrointestinais e extraintestinais envolvidos. (Manuel *et al.*, 2023). A avaliação clínica, é pautada, principalmente, na investigação de manifestações sintomatológicas, entre elas, dor abdominal, diarreia, perda ponderal, anorexia e febre, podendo ser seguidos de fezes sanguinolentas, massas abdominais palpáveis e fístulas, que representam as complicações mais comuns da doença. (Oli *et al.*, 2022).

Segundo Rokkas, Portincasa, Koutroubakis (2018), a investigação laboratorial da doença se vale de exames convencionais, como: hemograma, albumina sérica, creatinina, transaminases (ALT/AST), velocidade de hemossedimentação (VHS), proteína C reativa (PCR), podendo ser seguidos de exames que proporcionam um direcionamento no diagnóstico diferencial entre DC e a colite ulcerativa, dado que ambas são doenças inflamatórias do intestino. À exemplo desses exames estão o anticorpo perinuclear de neutrófilos (p-ANCA) e os anticorpos anti-Saccharomyces cerevisiae (ASCA), em que o aumento predominante do segundo, favorece o diagnóstico da doença de Crohn. Isoladamente, não fecham o quadro, pois aparecem em outras patologias e em indivíduos saudáveis, mas quando associados ao contexto clínico, são ferramentas auxiliares (Rodrigues *et al.*, 2021).

Os exames de imagem mais utilizados são a tomografia computadorizada (TC) e a ressonância magnética (RM) do abdômen, que avaliam o acometimento intestinal com alterações murais e perientéricas, fístulas e abscessos, dentre outras complicações, como massas inflamatórias, coleções, ulcerações, estenose, edema e linfadenopatias reacionais (Magalhães *et al.*, 2022).

Apesar de algumas desvantagens, como custo, desconforto e invasibilidade, a colonoscopia desempenha um papel fundamental para estimar o estado inflamatório da mucosa intestinal, avaliação da extensão dos danos causados pela inflamação e resposta terapêutica (Rokkas, Portincasa, Koutroubakis, 2018).

O tratamento da doença de Crohn é baseado na tentativa de induzir e manter a remissão, através da terapia nutricional, controle dos sintomas, tratamento cirúrgico, farmacológico e melhoria da qualidade de vida. Entretanto, não é um tratamento definitivo, uma vez que varia de acordo com a gravidade, estado geral do paciente e local de acometimento da doença (Romano Junior; Errante, 2016). A etapa farmacológica pode ser realizada com a combinação de quatro classes de medicamentos, que são: Aminossalicilatos, antibióticos, imunossupressores e corticosteroides.

Desse modo, uma das classes de medicamento mais utilizada para Doença de Crohn são os antibióticos (ATB), que normalmente utiliza-se deles em exacerbações agudas, megacólon, abscessos, fístulas ou qualquer sinal de infecção bacteriana. Os ATBs mais utilizados são metronidazol e ciprofloxacina por quatro semanas, mas não se estendendo mais que 16 semanas (Papacosta *et al.*, 2017). Os corticoesteroides também são medicamentos muito recorrentes no tratamento da enfermidade, sendo realizado principalmente em casos mais graves, uma vez que são eficazes em remissão da doença. O uso dos corticoesteroides pode ser feito por via oral (prednisona, prednisolona e budesonida), parenteral (budesonido, hidrocortisona), parenteral (prednisolona e hidrocortisona). Em casos de acometimentos mais distais, é recomendado que faça uso por via retal (Romano Junior; Errante, 2016).

O tratamento cirúrgico é indicado quando há uma complicação da doença, como exemplo das obstruções intestinais, complicações supurativas e na doença refratária ao tratamento médico (Papacosta *et al.*, 2017). A ressecção de um segmento do intestino tem sido a abordagem mais utilizada na DC (Romano Junior; Errante, 2016), principalmente no envolvimento da região ileocecal. Outro procedimento também utilizado no tratamento da DC é a colectomia abdominal total.

Associada ao tratamento cirúrgico é muito utilizada a terapia nutricional, mais precisamente a nutrição enteral exclusiva (NEE), que está mais relacionada com a remissão dos sintomas (Santolin *et al.*, 2023). A NEE é recomendada para alcançar a remissão da DC complicada, ajudando na melhora de estenoses inflamatórias ou fístulas enterocutâneas (Caio *et al.*, 2021). A desnutrição proteico-energética é um problema muito comum em paciente com

DC, o que corrobora para uma piora da diarreia. O tratamento nutricional abrange dietas que contém ácidos graxos (Ômega 3), aminoácidos, (glutamina), antioxidantes, prebióticos e probióticos (Junior *et al.*, 2016). Nutrição parenteral total é indicada em casos de pacientes que não tolerem a nutrição enteral ou em casos de fístula do aparelho digestivo (Papacosta *et al.*, 2017).

Por fim, a qualidade de vida de pacientes com Doença de Crohn pode ser significativamente impactada pela gravidade e manejo da condição. De acordo com Diederer *et al* (2019), em um estudo transversal que avaliou a qualidade de vida relacionada à saúde (QVRS) e a função colorretal de pacientes submetidos à ressecção ileocecal na infância, foi observado que a QVRS foi medida utilizando o questionário SF-36. Este estudo comparou as pontuações de QVRS dos pacientes adultos com as da população geral holandesa, revelando que pacientes com DC frequentemente apresentam pontuações mais baixas em vários domínios do SF-36, indicando uma qualidade de vida comprometida. Além disso, a função colorretal foi avaliada por meio do questionário COREFO, mostrando que pacientes com DC tendem a ter piores resultados em termos de incontinência, impacto social e frequência de evacuações. Esses achados destacam a importância de um acompanhamento contínuo e de estratégias de manejo eficazes para melhorar a qualidade de vida desses pacientes (Diederer *et al.*, 2019).

Somado a isso, Toruner *et al* (2022) conduziram um estudo multicêntrico, prospectivo e observacional na Turquia, que avaliou a eficácia do tratamento anti-TNF na melhoria da produtividade do trabalho e da qualidade de vida dos pacientes com DC. Nesse estudo, foram utilizados o Inflammatory Bowel Disease Questionnaire (IBDQ) e o SF-36 para avaliar a qualidade de vida. Desse modo, os resultados mostraram que o tratamento de longo prazo com fator de necrose tumoral (TNF) pode proporcionar uma melhora significativa na produtividade do trabalho e na qualidade de vida dos pacientes com DC. Entretanto, é importante ressaltar que em períodos de crises e remissões, pacientes ainda relatam impedimentos no estilo de vida e atividades diárias. Nesse sentido, o tratamento anti-TNF proposto foi retratado em seu benefício não apenas por melhorar os sintomas clínicos, mas também ajudar a reduzir o fardo sanitário, social e econômico atrelado a DC (Toruner, *et al.*, 2022).

## Conclusão

O caso em questão relata um desfecho relativamente positivo com bom prospecto de resolutividade, trazendo uma visão detalhada e abrangente da Doença de Crohn, desde suas características clínicas e diagnósticas até suas opções terapêuticas. A análise do paciente destacou não apenas a complexidade da condição em si, mas também a interação entre múltiplos fatores que influenciam seu curso e prognóstico, e ilustra uma jornada marcada por recorrências de dor abdominal aguda, consultas frequentes à emergência e finalmente o diagnóstico de doença de Crohn, após uma série de intervenções médicas.

O paciente enfrentou múltiplas hospitalizações, complicações pós-operatórias e a necessidade de adaptação a bolsas de ostomia. De acordo com a pontuação do SF-36 tem uma variação de zero até 100, sendo zero a pior situação possível e 100 a melhor, e através dele foi possível observar como o enfermo sentiu-se enquanto a doença encontrava-se ativa. Em relação aos aspectos físicos e emocionais, seu escore variou entre zero e 64, sendo a saúde mental com maior nota. Após um tratamento intensivo e cirurgias complexas, alcançou estabilidade clínica e aguarda a retirada das bolsas, evidenciando uma notável recuperação e resiliência diante das adversidades enfrentadas

Além disso, ressalta-se a importância da abordagem multidisciplinar para o manejo eficaz da DC, integrando tratamentos farmacológicos, cirúrgicos, nutricionais e psíquicos de forma personalizada para cada paciente. Este caso reforça a necessidade contínua de pesquisa e educação para melhor compreensão e gestão dessa condição desafiadora, visando melhorar a qualidade de vida dos pacientes afetados.

## Referências

ACCIARI, A. S.; LEAL, R. F.; COY, C. S. R.; DIAS, C. C.; AYRIZONO, M. de L. S. Relationship among psychological well-being, resilience and coping with social and clinical features in Crohn's disease patients. **Arquivos de Gastroenterologia**, São Paulo, v. 56, n. 2, p. 131-140, abr. 2019. Disponível em: <https://doi.org/10.1590/S0004-2803.201900000-27>. Acesso em: 8 maio 2024.

ALMEIDA, R. S.; LISBOA, A. C. R.; MOURA, A. R. Qualidade de vida de pacientes com doença inflamatória intestinal em uso de terapia imunobiológica. **Journal of Coloproctology**, Rio de Janeiro, v. 39, n. 2, p. 107-114, abr. 2019. Disponível em: <https://doi.org/10.1016/j.jcol.2018.10.013>. Acesso em: 26 abr. 2024

BAUMGART, D.C.; SANDBORN, W.J. Doença de Crohn. **Lanceta**, [S.l.], v. 380, n. 9853, p. 1590-1605, nov. 2012. Disponível em: [https://doi.org/10.1016/s0140-6736\(12\)60026-9](https://doi.org/10.1016/s0140-6736(12)60026-9). Acesso em: 12 abr. 2024.

BISCHOFF, S. C.; ESCHER, J.; HÉBUTERNE, X.; KŁĘK, S.; KRZANARIC, Z.; SCHNEIDER, S.; SHAMIR, R.; STARDELOVA, K.; WIERDSMA, N.; WISKIN, A. E.; FORBES, A.; MONTORO, M.; PELÁEZ, R. B. Guía ESPEN: nutrición clínica en la enfermedad inflamatoria intestinal. **Nutrición Hospitalaria**, v. 37, n. 3, p. 632-653, 2020. DOI: 10.1016/j.clnu.2019.11.002. Acesso em: 19 abril 2024.

BRASILEIRO FILHO, Geraldo. Bogliolo **Patologia**. 10. ed. Rio de Janeiro: Guanabara Koogan, 2021.

CHEN, X. L.; ZHONG L.H.; WEN, Y.; LIU, T.W.; LI, X.Y.; HOU, Z.K.; HU, Y.; MO, C-W.; LIU, F.B. Inflammatory bowel disease-specific health-related quality of life instruments: a systematic review of measurement properties. **Health and Quality of Life Outcomes**, v. 15, n. 1, p. 177, set. 2017. Disponível em: <https://doi.org/10.1186/s12955-017-0753-2>. Acesso em: 24 maio 2024.

CUSHING, K.; HIGGINS, P. D. R. Management of Crohn Disease: A Review. **JAMA**, Chicago, v. 325, n. 1, p. 69-80, jan. 2021. Disponível em: <https://doi.org/10.1001/jama.2020.18936>. Acesso em: 24 abr. 2024.

DULAI, P. S.; SINGH, S.; CASTEELE, N. V.; BOLAND, B. S.; RIVERA-NIEVES, J.; ERNST, P. B.; ECKMANN, L.; BARRETT, K. E.; CHANG, J. T.; SANDBORN, W. J. Should We Divide Crohn's Disease Into Ileum-Dominant and Isolated Colonic Diseases? **Clin Gastroenterol Hepatol**, v. 17, n. 13, p. 2634-2643, dez. 2019. Disponível em: <https://doi.org/10.1016/j.cgh.2019.04.040>. Acesso em: 18 abr. 2024.

FEUERSTEIN, J. D.; CHEIFETZ, A. S. Crohn Disease: Epidemiology, Diagnosis, and Management. **Mayo Clinic Proceedings**, v. 92, n. 7, p. 1088–1103, jun. 2017. Disponível em: <https://doi.org/10.1016/j.mayocp.2017.04.010>. Acesso em: 24 maio 2024.

JARMAKIEWCZ-CZAJA, S.; ZIELINSKA, M.; SOKAL, A.; FILIP, R. Genetic and Epigenetic Etiology of Inflammatory Bowel Disease: An Update. **Genes (Basel)**, v. 13, n. 12, p. 2388, dez. 2022. Disponível em: <https://www.ncbi.nlm.nih.gov/pmc/articles/PMC9778199/> Acesso em: 24 maio 2024.

JUNIOR, S. C. R.; ERRANTE, P. R. Doença de Crohn, diagnóstico e tratamento. **Atas de Ciências da Saúde**, São Paulo, v.4, n.4, p. 31-50, out./dez. 2016. Disponível em: <https://revistaseletronicas.fmu.br/index.php/ACIS/article/viewFile/1179/1059>. Acesso em: 16 abr. 2024.

LI, Na; SHI, Rui-Hua. Updated review on immune factors in pathogenesis of Crohn's disease. **World Journal of Gastroenterology**, v. 24, n. 1, p. 15, 2018. Disponível em: <https://doi.org/10.3748%2Fwjg.v24.i1.15> Acesso em: 31 maio. 2024.

MAGALHÃES, F. C. B.; LIMA, E. M.; CARPENTIERI-PRIMO, P.; BARRETO, M. M.; RODRIGUES, R. S.; PARENTE, D. B. Doença de Crohn: revisão e padronização da

nomenclatura. **Radiologia Brasileira**, 2023. Disponível em: <https://doi.org/10.1590/0100-3984.2022.0082-en>. Acesso em: 18 abr. 2024.

MINISTÉRIO DA SAÚDE. **Protocolo Clínico e Diretrizes Terapêuticas: Doença de Crohn**. Portaria SAS/MS nº 966, de 2 de outubro de 2014. Disponível em: <https://www.gov.br/conitec/pt-br/midias/protocolos/doencacrohn.pdf>. Acesso em: 20 abr. 2024.

PAPACOSTA, N. G.; NUNES, G. M.; PACHECO, R. J.; CARDOSO, M. V.; GUEDES, V. R. DOENÇA DE CROHN: Um Artigo de Revisão. **Revista de Patologia do Tocantins**, [S. l.], v. 4, n. 2, p. 25–35, jun. 2017. Disponível em: <https://doi.org/10.20873/uft.2446-6492.2017v4n2p25>. Acesso em: 18 abr. 2024.

QUARESMA, A. B.; DAMIÃO, A. O. M. C.; COY, C. S. R.; MAGRO, D. O.; VALVERDE, D. A.; PANACCIONE, R.; COWARD, S. B.; NG, S. C.; KAPLAN, G. G.; KOTZE, P. G. Temporal trends in the epidemiology of inflammatory bowel diseases in the public health system in Brazil: a large population-based study. **Journal of Crohn's and Colitis**, v. 15, n. 1, p. S079–S080, maio 2021. Disponível em: <https://doi.org/10.1093/ecco-jcc/jjab073.080>. Acesso em: 24 maio 2024.

ROKKAS, T.; PORTINCASA, P.; KOUTROUBAKIS, I. J. Fecal Calprotectin in Assessing Inflammatory Bowel Disease Endoscopic Activity: a Diagnostic Accuracy Meta-analysis. **Journal of Gastrointestinal and Liver Diseases**. v. 27 n. 3, p. 299-306, 30 set. 2018. Disponível em: <https://doi.org/10.15403/jgld.2014.1121.273.pti>. Acesso em: 18 abr. 2024.

ROMANO JUNIOR, S. C.; ERRANTE, P. R. DOENÇA DE CROHN, DIAGNÓSTICO E TRATAMENTO. **Atas de Ciências da Saúde**, São Paulo, v. 4, n. 4, p. 31-50, out.-dez. 2016. Disponível em: <https://revistaseletronicas.fmu.br/index.php/ACIS/article/view/1179>. Acesso em: 24 maio 2024.

RUBIN, E.; GORSTEIN, F. Rubin patologia: bases clinicopatológicas da medicina. 4ª edição. Rio de Janeiro: Guanabara Koogan, 2006.

RUBIN, E.; PALAZZA, J. P. **Doença intestinal inflamatória**. In: RUBIN, E.; GORSTEIN, F.; RUBIN, R.; SCHWARTING, R.; STRAYER, D. Patologia: Bases clínico-patológicas em medicina. 4ª ed. Rio de Janeiro: Guanabara Koogan, 2006. p. 710, 725-730.

SANTOLIN, L.; VIDIGAL, M. C. G.; SILVA, J. F. da; SANTOLIN, L. F.; GOMES JÚNIOR, A. V.; PAGLIA, B. A. R.; SILVA, M. F. P. T. B. da. Doença de Crohn - uma revisão. **Cuadernos de Educación y Desarrollo**, São Paulo, v. 15, n 12, p. 15973-15994, dez. 2023. Disponível em: <https://doi.org/10.55905/cuadv15n12-047>. Acesso em: 22 abr. 2024

VEAUTHIER, B.; HORNECKER, J. R. Crohn's Disease: Diagnosis and Management. **American Family Physician**, v. 98, n. 11, p. 661-669, dez. 2018. Disponível em: <https://pubmed.ncbi.nlm.nih.gov/30485038/> Acesso em: 24 maio 2024.

VICTORIA, C. R.; SASSAKI, L. Y.; NUNES, H. R. de C. Incidência e prevalência das doenças inflamatórias intestinais na região centro-oeste do Estado de São Paulo. **Arq Gastroenterol**,

São Paulo. v. 46, n. 1, p. 20-25, mar. 2009. Disponível em: <https://doi.org/10.1590/S0004-28032009000100009>. Acesso em: 20 abr. 2024.

YU, Y. R.; RODRIGUEZ, J. R. Clinical presentation of Crohn's, ulcerative colitis, and indeterminate colitis: Symptoms, extraintestinal manifestations, and disease phenotypes. **Seminars in Pediatric Surgery**, v. 26, n. 6, p. 349–355, 2017. Disponível em: <https://doi.org/10.1053/j.sempedsurg.2017.10.003>. Acesso em: 24 maio 2024.

ZATERKA, S.; EISIG, J. N. **Tratado de Gastroenterologia** - Da Graduação à Pós-graduação, 2ª ed. São Paulo: Editora Atheneu, 2016.

Como citar este artigo (Formato ABNT):

MELO, Caroline de Oliveira; SOUZA, Aline Carvalho de; NEVES, Ana Veronica Serafim; FERREIRA, Denise de Souza; CAVALCANTI, Giovanna de Menezes; NASCIMENTO, Guilherme Miguel de Campos Rocha; SANTOS, João Célio Coelho Ferreira dos; MELO, Antonio Marlos Duarte de. Impactos do Diagnóstico Tardio e do Tratamento na Qualidade de Vida de um Paciente com Doença de Crohn: Um Relato de Caso com Revisão de Literatura. **Id on Line Rev. Psic.**, Outubro/2024, vol.18, n.73, p.337-360, ISSN: 1981-1179.

Recebido: 31/07/2024; Aceito 09/08/2024; Publicado em: 31/10/2024.