

Uso da Fotobiomodulação na Cicatrização de Indivíduos Queimados: Uma Revisão Integrativa

Amanda Leal dos Santos Santos¹; Juliana Barros Ferreira²

Resumo: As queimaduras envolvem danos ao tecido devido ao calor e essas lesões podem ser tratadas com a fotobiomodulação no processo de cicatrização. Dessa forma, o objetivo foi avaliar a terapia a laser nos protocolos de tratamento de cicatrizes após lesão de queimaduras. Trata-se de uma revisão integrativa de literatura, realizada na Biblioteca Virtual em Saúde (BVS), Scientific Electronic Library Online (SCIELO), Literatura Latino-Americana e do Caribe em Ciências da Saúde (LILACS), Centro Latino-Americano e do Caribe de Informação em Ciências da Saúde (BIREME), entre 2010 à 2020, utilizando os descritores: fotobiomodulação, tratamentos, queimaduras e o operador booleano and. Foram selecionados 6 artigos, os quais demonstram que o tratamento da fotobiomodulação atua na produção de fibroblastos e na formação do colágeno e elastina favorecendo assim a cicatrização. Sendo assim, a terapia a laser promove a cicatrização nas lesões em queimados.

Palavras-Chave: Cuidados do esteticista. Tratamentos. Queimaduras.

Use of Photobiomodulation in the Healing of Burned Individuals: An Integrative Review

Abstract: Burns involve tissue damage due to heat and these injuries can be treated with photobiomodulation in the healing process. Thus, the objective was to evaluate laser therapy in the treatment of scars after burn injuries. This is an integrative literature review, carried out at the Virtual Health Library (VHL), Scientific Electronic Library Online (SCIELO), Latin American and Caribbean Literature in Health Sciences (LILACS), Latin American and Caribbean Center of Information in Health Sciences (BIREME), between 2010 to 2020, using the descriptors: photobiomodulation, treatments, burns and the Boolean operator and. Six articles were selected, which demonstrate that the treatment of photobiomodulation acts in the production of fibroblasts and in the formation of collagen and elastin, thus favoring healing. Therefore, laser therapy promotes healing in burn injuries.

Keywords: Beautician care. Treatments. Burns.

¹ Discente do curso de Estética e Cosmética na Faculdade Independente do Nordeste-FAINOR. amandalealdantas@gmail.com;

² Fisioterapeuta. Mestre em tecnologias em saúde. Docente da Faculdade Independente do Nordeste (FAINOR). Vitória da Conquista, Bahia, Brasil. E-mail: julianabarras@fainor.com.br.

Introdução

As queimaduras envolvem danos ao tecido devido ao calor, superexposição ao sol ou outra radiação, contato com produtos químicos e a eletricidade. As lesões podem ser tratadas como problemas médicos menores, ou emergências potencialmente fatais, e o tratamento desta afecção depende da localização e da gravidade (MELO, 2017; GONÇALVES, 2016; YUE, 2018).

Estima-se que no Brasil 3 em cada 1000 habitantes sofram queimaduras que requerem ação médica e, destes, 15 a 20% requerem internação hospitalar. Atualmente a mortalidade por queimaduras é baixa, e quase limitada a pacientes que sofreram grandes queimaduras ou com muitas patologias associadas (RIBEIRO, 2015). No entanto, ainda representam uma morbidade significativa, uma vez que suas sequelas são frequentemente acompanhadas por uma redução significativa na qualidade de vida dos indivíduos associada aos problemas físicos e psicossociais que os acompanham (PINHO, 2015).

Em relação aos sintomas, devemos ressaltar que muitas vezes as queimaduras causam contraturas que impedem a mobilidade adequada, além disso, muitas vezes são acompanhadas de prurido (em até 90% dos casos, o que pode impedir o repouso noturno), dor, desfiguração e o comprometimento psicossocial (WILLOWS, 2017). Quanto às sequelas estéticas, estas são muito variadas e dependem do tipo de queimadura, da localização, idade e das características do paciente. Até 91% das cicatrizes apresentam inicialmente espessamento ou hipertrofia, com pico de incidência entre 6 a 12 meses após o trauma (SBQ, 2018). As terapêuticas incluem gel de silicone, roupas de compressão, injeções de corticosteróides, massoterapia, procedimentos cirúrgicos e a fotobiomodulação (WILLOWS, 2017).

A fotobiomodulação é o uso da luz vermelha ou infravermelha para curar, restaurar e estimular múltiplos processos fisiológicos, além de reparar danos causados por lesão ou doença (HULTMAN, 2014). Esta pode ser realizada utilizando o recurso da laserterapia que pode ser ablativo e não ablativo, e a literatura traz resultados eficazes e satisfatórios no tratamento da aparência das cicatrizes de queimaduras, e as variáveis avaliadas são; a pigmentação, vascularização, flexibilidade tecidual e espessura (BOMBARO, 2003).

Os indivíduos podem se beneficiar com o uso de lasers no tratamento das cicatrizes de queimaduras e a segurança da utilização dos lasers, permite que os benefícios do tratamento superem os riscos (WANG, 2017). Assim, buscou-se através de uma revisão integrativa da literatura avaliar a terapia a laser nos protocolos de tratamento de cicatrizes após lesão de

queimaduras. Justifica-se assim, por ser uma terapia não invasiva, de baixo risco e que apresenta um período curto de recuperação tecidual, além de ser um recurso utilizado pelo profissional esteticista e cosmetólogo.

Materiais e Métodos

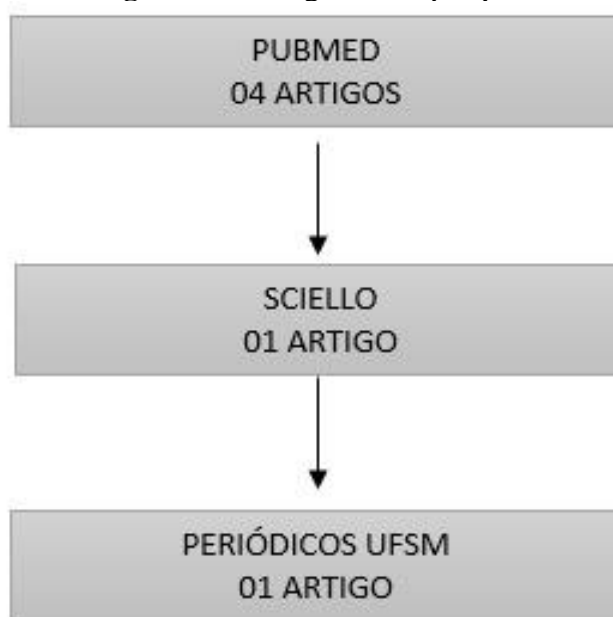
Trata-se de um estudo de revisão integrativa, é um método que proporciona a síntese de conhecimento e a incorporação da aplicabilidade de resultados de estudos significativos na prática (GALVÃO, 2004).

O levantamento de artigos científicos foi realizado nas bases de dados da Biblioteca Virtual em Saúde (BVS): Scientific Electronic Library Online (SCIELO), Literatura Latino-Americana e do Caribe em Ciências da Saúde (LILACS), Centro Latino-Americano e do Caribe de Informação em Ciências da Saúde (BIREME). O acesso às bases de dados virtuais ocorreu nos meses de setembro a outubro de 2020, utilizando os seguintes descritores: fotobiomodulação utilizando o operador booleano and, Tratamentos, Queimaduras. Para melhor condução da investigação científica, buscou-se artigos publicados entre 2010-2020, e assim elaborou-se a seguinte questão norteadora: A terapia a laser, apresenta eficácia nos protocolos de tratamento de cicatrizes após lesão de queimaduras?

Os artigos selecionados foram avaliados de forma independente obedecendo ao seguinte critério de inclusão: resumo/abstract abordando a temática, artigos em português e inglês, e que tenham sido publicados nos últimos dez anos, e aos de exclusão: artigos de revisão, editoriais, artigos sem nível de evidência comprovada e artigos que abordem a aplicação do laser de forma ablativa na cicatriz após lesão.

Na análise dos dados estabeleceu-se algumas etapas, como a pré-análise, leitura flutuante dos artigos selecionados; estudo do material selecionado; abordagem dos resultados, decorrências e compreensão, discussões com materiais recomendados na área e resultados ao estudo realizado (MINAYO, 2007). Foram selecionados 10 artigos na PUBMED e 01 na Scielo. 01 na Periódicos UFSM. Destes, após a análise permaneceram 06, artigos por não se encaixarem nos critérios de exclusão. Esse estudo obedece aos aspectos éticos de acordo com a Lei nº 9.610, de 19 de fevereiro de 1998, que dispõe sobre direitos autorais. Por se tratar de pesquisa de revisão de literatura não será necessária a submissão ao comitê de ética.

Figura1 - Fluxograma da pesquisa



Fonte: Elaborado pela autora (2020).

Resultados e Discussão

A amostra final desta revisão foi constituída por 06 artigos científicos, selecionados pelos critérios de inclusão previamente estabelecidos.

Destes foram selecionados 1 estudo clinico, 03 estudos experimentais, 02 estudos prospectivo e 01 estudo retrospectivo.

Quadro 1: Apresentação estudos segundo tipo, título, autores, ano de publicação e principais resultados. Vitória da Conquista/BA. 2020.

ANO	TÍTULO	AUTOR	OBJETIVOS	PRINCIPAIS RESULTADOS
2019	Efeitos da fotobioestimulação e estimulação elétrica na cicatrização e qualidade de vida de indivíduos com úlceras cutâneas: terapias isoladas e associadas	POLACHINI, et.al	Investigar os efeitos de intervenções fisioterapêuticas isoladas e associadas com laser de baixa potência.	O uso da fotobioestimulação e da microcorrente aplicados de forma isolada e associada otimizaram o reparo tecidual das úlceras cutâneas
2020	Exon skipping of TGFβRI affects signalling and ECM expression in hypertrophic scar-derived fibroblasts	RAKTOE; et.al	Inativar ALK5, também conhecido como receptor I de TGF-β, em fibroblastos HS humanos por salto de exon usando	O salto de exon é uma ferramenta promissora para modular a via de sinalização de TGF-β em HS. Isso abriria uma janela terapêutica para o tratamento de pacientes que sofrem de HSs. Segundo o estudo, o mesmo possui efeitos satisfatórios também na diminuição da dor

			oligonucleotídeos antisense (AONs).	e aceleração na cicatrização das queimaduras.
2020	Ablative fractional CO ₂ laser for burn scar reconstruction: An extensive subjective and objective short-term outcome analysis of a prospective treatment cohort	ISSLER-; et.al.	Verificar a eficácia de lasers ablativos fracionados de CO ₂ (CO ₂ -AFL) para o tratamento de cicatrizes de queimaduras	Resultados preliminares confirmam uma melhora significativa na espessura, textura, cor e sintomas após o tratamento com CO ₂ -AFL
2015	Laser resurfacing and remodeling of hypertrophic burn scars: The results of a large, prospective, before-after cohort study, with long-term follow-up.	HULTMA et.al.	Verificar as melhores práticas de tratamento para lesões de queimadura	Os tratamentos a laser produziram melhorias rápidas, significativas e duradouras na cicatriz hipertrófica
2014	Ablative fractional photothermolysis for the treatment of hypertrophic burn scars in adult and pediatric patients: A single surgeon's experience	KHANDE et.al.	Verificar prontuários de pacientes adultos e pediátricos submetidos à fototermólise fracionada em um centro de queimados	Não houve complicações. A fototermólise fracionada é uma terapia adjuvante segura e eficaz para cicatrizes de queimaduras hipertróficas. Os estudos prospectivos seriam benéficos para determinar as estratégias terapêuticas ideais.
2017	Queimadura experimental: comparativo entre sulfadiazina de prata e fotobiomodulação	GOMES, et al.	Analisar características morfológicas e organização das fibras colágenas de queimaduras de terceiro grau provocadas por escaldado em relação à terapia com laser.	O retardo óptico das fibras colágenas foi maior no grupo sulfadiazina, seguido dos grupos laser e controle. Apenas a análise da presença ou ausência de tecido de granulação permitiu identificar o efeito sistêmico.

Fonte: Própria do estudo, 2020.

Discussão

Nos últimos 10 anos, os avanços tecnológicos marcaram uma tendência importante no mundo da estética, pois foram projetados novas tendências, para tornar os tratamentos estéticos uma experiência única e incomparável. A indústria relacionada à medicina estética está crescendo significativamente. Seu desenvolvimento é baseado em duas linhas: aparelhos e medicamentos ou dispositivos médicos para realização dos tratamentos (POLACHINI et al, 2019).

Os tratamentos estéticos têm o único objetivo de corrigir ou melhorar alguma região do corpo. Esta busca, está intimamente ligada a aceitação e melhoria da autoestima. Na atualidade existe uma grande variedade de tratamentos estéticos disponibilizados no mercado. Para a pesquisa desenvolvida, foi destacado apenas os tratamentos estéticos de fotobiomodulação (HULTMAN; et.al, 2015).

A perda de função física decorrente das sequelas e as alterações estéticas produzidas podem desencadear alterações psicológicas; impactando na vida pessoal, familiar e trabalho dos pacientes. Taxas de incidência de limitação da amplitude de movimento em torno de 20%, mesmo em 5 anos após a queimadura, com problemas de reintegração ao trabalho (21-50%) e com aparência física própria (43%) (KHANDE, 2014).

Os objetivos do tratamento do paciente queimado são, em primeiro lugar, garantir a sobrevivência e restauração da superfície da pele alterada. No entanto, uma vez que esses objetivos sejam alcançados é vital, a reincorporação ao ambiente familiar, social e de trabalho com sequelas estéticas e funcionais mínimas, para isso, os tratamento estéticos, se torna parte essencial do processo nos casos que o requerem (HULTMAN et.al, 2015).

A reabilitação do paciente queimado é uma questão que deve ser abordado de forma multidisciplinar e em estreita colaboração entre cirurgiões plásticos, reabilitadores, fisioterapeutas, terapeutas ocupacionais, esteticistas, psicólogos, assistentes sociais, enfermeiras e demais profissionais envolvidos. Este processo deve começar no mesmo dia da queima, estendendo-se até meses e até anos depois, dependendo do tamanho do envolvimento. (GOMES et.al; 2017).

Nesse contexto, a cicatriz após lesão e quelóides apresentam problemas de aparecimento relativamente frequente no paciente queimado, podendo produzir alterações funcionais e cosméticas importantes durante o tempo até o processo de cura de uma queimadura, a profundidade do em si e sua extensão são fatores que podem aumentar a incidência desses distúrbios de cura (GOMES, 2017).

Este processo supõe uma resposta exagerada do processo natural de cicatrização de uma ferida, ocorrendo uma produção excessiva de colágeno e um aumento significativo da vascularização. Essas cicatrizes costumam ser acompanhadas por uma contração do tecido importante e pode causar *secura* e *coceira*, geralmente têm seus picos de atividade durante os primeiros 4-6 meses após a cicatrização da ferida, por isso é pertinente o acompanhamento predeterminado após a epitelização ou estabilização dos enxertos (RAKTOE et.al. 2020)

Infere-se que, não há consenso na literatura científica sobre o tratamento ideal para reduzir ou prevenir cicatrizes após lesões em queimados, embora existe um amplo repertório de opções terapêuticas que apesar de não ter evidências científicas sólidas para apoiá-los, são usados.

Um estudo experimental, realizado em um hospital universitário com 09 pacientes, demonstrou que a fotobiomodulação terapêutica facilita o processo de cicatrização e melhora a qualidade de vida dos pacientes (POLACHINI et.al; 2019). Outro experimento, concluiu que em pacientes queimados, a cicatrização de feridas costuma ser acompanhada pelo desenvolvimento de lesões, resultando em problemas funcionais e estéticos (RAKTOE et.al. 2020).

No estudo prospectivo realizado para analisar a segurança e eficácia do CO₂-AFL, os pacientes foram estratificados de acordo com o estado de maturação da cicatriz (> ou <2 anos após a lesão). Os resultados preliminares confirmam melhora significativa na espessura, textura, cor e sintomas das lesões de queimaduras, após o tratamento com CO₂-AFL (ISSLER, 2020).

Outro estudo de corte prospectivo realizado antes e depois em pacientes com lesão por queimaduras, demonstrou que pela primeira vez, em um grande estudo prospectivo, as terapias a laser mostraram melhorar drasticamente os sinais e sintomas de cicatrizes de queimaduras hipertróficas, medidos por instrumentos objetivos e subjetivos (HULTMAN et.al. 2014). Um estudo retrospectivo, onde foram analisados prontuários de pacientes adultos e pediátricos submetidos à fototermólise fracionada em um centro de queimados, determinou que fototermólise fracionada é uma terapia adjuvante segura e eficaz para cicatrizes de queimaduras hipertróficas (KHANDE, 2014).

Outro estudo, desenvolvido por Gomes et.al. (2017), realizado com 12 animais (*Rattus norvegicus*) também divididos em três grupos (grupo controle [GC] - queimaduras não tratadas; grupo sulfadiazina [SG] - queimaduras tratadas com sulfadiazina de prata a 1%; grupo laser [LG] - queimaduras tratadas com fotobiomodulação), concluíram que no 14º dia, os grupos laser e sulfadiazina apresentaram resposta inflamatória leve, enquanto o grupo controle apresentou processo inflamatório intenso, com significância estatística entre os grupos laser e controle, mas não entre os grupos sulfadiazina e controle. Os grupos laser e sulfadiazina não apresentavam mais tecido de granulação, ao contrário do que ocorreu no grupo controle. A presença de folículos pilosos e úlcera não diferiu significativamente entre os grupos. O retardo óptico das fibras de colágeno foi maior no grupo sulfadiazina, seguido pelos grupos laser e

controle. Quanto ao efeito sistêmico, pudemos identificá-lo simplesmente analisando a presença ou ausência de tecido de granulação (GOMES et.al; 2017).

Considerações Finais

Foi demonstrado que o uso da fotobiomodulação possui eficácia no tratamento das lesões por queimaduras. Esta é uma terapêutica que refere-se ao uso de fótons com irradiação não térmica, para alterar a atividade biológica. Para este fim, fontes de luz coerentes (lasers) são usadas, fontes de luz não coerentes (lâmpadas ou diodos emissores de luz, LEDs) ou às vezes uma combinação de ambos.

Nessa ótica, é necessário que pesquisas sejam desenvolvidas, no intuito de contribuir com futuros profissionais da estética, pois trata-se de uma técnica de baixo custo, não invasiva, que promove a cicatrização de forma mais acelerada, e que faz parte dos recursos utilizados pelos profissionais esteticistas e cosmetólogos.

Referências

BOMBARO KM, ENGRAV LH, CARROUGHER GJ, WIECHMAN SA, FAUCHER L, Costa BA, et al. What is the prevalence of hypertrophic scarring following burns? **Burns** 2003; 29:299–302.

GALVÃO CM, SAWADA NO, TREVIZAN MA. Revisão sistemática: recurso que proporciona a incorporação das evidências na prática da enfermagem. **Rev. Latino-Am Enfermagem**. 2004;12(3):549-56.

GOMES, Mariana Teixeira et al. Queimadura experimental: comparativo entre sulfadiazina de prata e fotobiomodulação. **Rev. Assoc. Med. Bras**. 2017, vol.63, n.1, pp.29-34. ISSN 1806-9282. Disponível em: https://www.scielo.br/scielo.php?script=sci_arttext&pid=S0104-42302017000100029. Acesso em 19 de novembro de 2020.

GONÇALVES AC, Guirro ECO. Fisioterapia dermatofuncional no tratamento de vítimas de queimaduras. **Rev. Bras. Queimaduras**. 2016;15(3):129-30.

HULTMAN CS, Friedstat JS, Edkins RE, Cairns BA, Meyer AA. Laser resurfacing and remodeling of hypertrophic burn scars: The results of a large, prospective, before-after cohort study, with long-term follow-up. *Ann Surg* 2014; 260:519–29, discussion 529–32.

ISSLER-Fisher AC, Fisher OM, Smialkowski AO, Li F, van Schalkwyck CP, Haertsch P, et al. Ablative fractional CO2 laser for burn scar reconstruction: An extensive subjective and objective short-term outcome analysis of a prospective treatment cohort. *Burns* 2017; 43:573–82.

KHANDELWAL A, YELVINGTON M, TANG X, BROWN S. Ablative fractional photothermolysis for the treatment of hypertrophic burn scars in adult and pediatric patients: A single surgeon's experience. *J Burn Care Res* 2014;35:455–63.

MELO, T.O.; LIMA, A.F.C. Cost of nursing most frequent procedures performed on severely burned patients. **Rev Bras Enferm**, v. 70, n. 3, p. 481-488, 2017.

MINAYO, M. C. S. **O desafio do conhecimento**: pesquisa qualitativa em saúde. 10. ed. São Paulo: Hucitec, 2007.

PINHO, F.M. de; AMANTE, L.N.; SALUM, N.C.; SILVA, R. da; MARTINS, T. Guideline das ações no cuidado de enfermagem ao paciente adulto queimado. **Rev Bras Queimaduras**, v. 15, n. 1, p. 13-23, 2015.

POLACHINI, CARLA R. N.; BERNI, VIVIANE B.; BELLÉ, JÉSSICA M.; OLIVEIRA, DAIANE F.; SACCOL, MICHELE F.; Efeitos da fotobioestimulação e estimulação elétrica na cicatrização e qualidade de vida de indivíduos com úlceras cutâneas: terapias isoladas e associadas. **Revista Saúde (Sta. Maria)**. 2019; 45 (3).

RAKTOE; et.al. Exon skipping of TGFβRI affects signalling and ECM expression in hypertrophic scar-derived fibroblasts. **Scars Burn Heal**. 2020. Disponível em: <https://pubmed.ncbi.nlm.nih.gov/32528734/>. Acesso em 18 de novembro de 2011.

RIBEIRO, R.M.; POMPEO, D.A.; PINTO, M.H.; RIBEIRO, R.C.H.M. Coping strategies of nurses in hospital emergency care services. **Acta Paul Enferm**, v. 28, n. 3, p. 216-223, 2015.
Wang S, Yan M, Yao M. Advances in the treatment of traumatic scars with laser, intense pulsed light, radiofrequency, and ultrasound. *Burns Trauma* 2019;7:1. doi:10.1186/s41038-018-0141-0. E Collection 2019.

WILLOWS BM, Ilyas M, and Sharma A. Laser in the management of burn scars. *Burns*. 2017 Nov;43(7):1379-1389. doi: 10.1016/j.burns.2017.07.001. Epub 2017 Aug 4. PMID: 28784339.

YUE, L.; FAN, X.; PENG, H. Abilities and Barriers to Practicing Evidence-Based Nursing for Burn Specialist Nurses. **Burns**, v. 44, n. 2, p. 397-404, 2018.



Como citar este artigo (Formato ABNT):

SANTOS, Amanda Leal dos; FERREIRA, Juliana Barros. Uso da Fotobiomodulação na Cicatrização de Indivíduos Queimados: Uma Revisão Integrativa. **Id on Line Rev.Mult. Psic.**, Dezembro/2020, vol.14, n.53, p. 454-462. ISSN: 1981-1179.

Recebido: 10/12/2020;

Aceito: 12/12/2020.